UNIVERSITE DE CLERMONT

FACULTE MIXTE DE MEDECINE ET DE PHARMACIE

Année 1967 N° 55

THÈSE

pour le

DOCTORAT EN MÉDECINE

(Diplôme d'Etat)

par

Yvonne FRANCOIS

Ancien Externe des Hôpitaux.

née le 23 mai 1938 à le PUY, Haute-Loire.

Présentée et soutenue publiquement le 11 Décembre 1967 .

LES PERTES DE SUBSTANCE DU LOBE DROIT DU FOIE ET LEUR THERAPEUTIQUE

Président : M. MERCIER, Professeur,

Membres du Jury :
M. PETIT, Professeur,
M. LATAIX, Professeur,
M. VIALLET, Professeur,
M. VENRIES de LAGUILLAUMIE, Maître de Conférences Agrégé.

CLERMONT - REPRODUCTION, 64, Avenue Jean Noellet - AUBIERE

Digitized by the Internet Archive
in 2026

https://archive.org/details/IA41548619_0035

UNIVERSITE DE CLERMONT

FACULTE MIXTE DE MEDECINE ET DE PHARMACIE

Année 1967 N°

THÈSE

pour le

DOCTORAT EN MÉDECINE

(Diplôme d'Etat)

par

Yvonne FRANCOIS

Ancien Externe des Hôpitaux.

née le 23 mai 1938 à le PUY, Haute-Loire.

Présentée et soutenue publiquement le 11 Décembre 1967 .

LES PERTES DE SUBSTANCE DU LOBE DROIT DU FOIE ET LEUR THERAPEUTIQUE

Président : M. MERCIER, Professeur,

Membres du Jury :
M. PETIT, Professeur,
M. LATAIX, Professeur,
M. VIALLET, Professeur,
M. VENRIES de LAGUILLAUMIE, Maître de Conférences Agrégé.

CLERMONT - REPRODUCTION, 64, Avenue Jean Noellet - AUBIERE

UNIV.
LEIDEN
BIBL.

UNIVERSITE de CLERMONT

FACULTE MIXTE DE MEDECINE ET DE PHARMACIE

Doyen : G. MEYNIEL,
Assesseur : M. COULET

Doyen Honoraire : M. CUVELIER Directeur Honoraire : M. MERLE.

Professeurs Honoraires : Mme BLANQUET, MM. BUREAU, FOURNIER, GAUTHIER, POMMÉ.

I - Professeurs Titulaires

MM.	BARRIER	- Clinique Chirurgicale A
	BASTIDE	- Chimie biologique et Pharmacodynamie
	BAUDON	- Clinique obstétricale
	BERGER	- Chimie analytique
	BERGERON	- Pathologie médicale
	COULET	- Botanique et microbiologie
	CUVELIER	- Hydrologie et Climatologie
	DASTUGUE	- Biochimie médicale
	DAUPHIN	- Chimie Pharmaceutique et Toxicologie
	DELAGE	- Anatomie Pathologique
	FEBVRE	- Pharmacie Galénique
	GRAS	- Clinique Médicale
	JACQUEMET	- Technique chirurgicale
	JALLUT	- Séméiologie médicale
	LATAIX	- Pathologie chirurgicale
	MERCIER	- Anatomie
	MEYNIEL	- Biophysique médicale
	MOLINA	- Clinique Pneumo-phtisiologique
	PETIT	- Médecine légale et Médecine sociale
	POROT	- Clinique neurologique et psychiatrique
	POURRAT	- Matière médicale
Mele	RAMPON	- Thérapeutique
MM.	ROUHER	- Clinique ophtalmologique
	TERRASSE	- Clinique médicale B
	THIEBLOT	- Physiologie
	THOMAS	- Clinique Oto-Rhino-Laryngologique
	TRONCHE	- Pharmacie chimique
	TURCHINI	- Histologie et Embryologie
	VAURS	- Bactériologie et Hygiène
	WILLEMIN-CLOG	- Clinique Médicale infantile

II - Professeur Titulaire à titre personnel.

M.	VIALLET	- Electro-Radiologie.

III - Professeurs sans Chaire.

MM.	ALFIERI	- Biophysique Médicale
	CHAMPEIX	- Médecine légale et Médecine du travail.
	CLUZEL	- Bactériologie
	DUCHENE-MARULLAZ	- Physiologie
	GERMAIN	- Clinique chirurgicale B

IV - Maitre de Conférences Agrégés

M.	BOSSY	- Anatomie
Mle	CHATONIER	- Chimie minérale et Minéralogie
Mme	GAILLARD	- Physique pharmaceutique
M.	MENUT	- Pédiatrie et Puériculture
Mme	MOINADE	- Médecine générale et Thérapeutique
M.	PIGNIDE	- Médecine générale
Mme	POURRAT	- Botanique
M.	VENRIES de LAGUILLAUMIE	- Anatomie Pathologique

V - Agrégés

MM.	FOURRIER	- Orhtopédie
	HOUDARD	- Chirurgie Générale
	JANNY	- Neuro-chirurgie
	RENARD	- Pneumo-phtisiologie
	TOURNILHAC	- Neurologie et Psychiatrie

VI - Délégués dans les fonctions de Maitres de Conférences.

MM.	JARREAU	- Matière médicale
	MALET	- Histologie et embryologie
	MARCHEIX	- Médecine générale et Thérapeutique
	PLAGNE	- Cancérologie

Attaché Principal : M. BERTHON
Conservateur de la Bibliothèque : M. ARCHIMBAUD

La Faculté décide que les opinions émises dans les travaux et mémoires présentés à l'occasion d'une soutenance de thèse de Doctorat en Médecine ou en Pharmacie doivent être considérées comme propres à leurs auteurs et qu'elle n'entend leur donner, ni approbation ni improbation. (Délibération en date du 6 Juin 1956).

-:-:-:-:-:-:-:-:-:-:-:-:-:-:-:-:-

A mes Grands-Parents

et

A mes Parents

En témoignage de mon affection et
de ma reconnaissance.

A mes frères

A toute ma Famille

A tous mes amis.

A NOTRE PRESIDENT DE THESE

Monsieur le Professeur MERCIER

Professeur d'Anatomie,

Il nous a proposé le sujet de cette thèse et nous a fait l'honneur d'en accepter la présidence.

Qu'il veuille bien trouver ici, le témoignage de notre respectueuse admiration et de notre vive reconnaissance.

A NOTRE JURY DE THESE

Monsieur le Professeur PETIT

Professeur de Médecine légale et de Médecine sociale
Médecin des Hôpitaux
Chevalier de la Légion d'Honneur
Officier des Palmes Académiques.

Il nous a accueilli dans son Service comme Externe et nous a fait profiter de ses conseils éclairés.

Nous l'assurons de notre profond respect.

Monsieur le Professeur LATAIX

Professeur de Pathologie Chirurgicale
Membre Associé National de l'Académie de Chirurgie
Officier des Palmes Académiques.

Nous avons eu le privilège de bénéficier de son enseignement riche et clair pendant notre externat et pendant nos études.

Qu'il nous soit permis à cette occasion de lui témoigner notre profonde et respectueuse reconnaissance.

Monsieur le Professeur VIALLET
Professeur d'Electro-Radiologie
Electro-Radiologiste des Hôpitaux
Chevalier des Palmes Académiques
Croix de Guerre 1939-1945.

Il nous a fait l'honneur de participer à notre jury de thèse.

Qu'il veuille bien trouver ici l'assurance de notre respectueuse gratitude.

Monsieur le Professeur Agrégé VENRIES de LAGUILLAUMIE

Maître de Conférences
Agrégé d'Anatomie pathologique
Biologiste des Hôpitaux.

Il a bien voulu accepter de juger ce travail.

Nous l'en remerçions vivement et l'assurons de nos sentiments respectueux.

Nous remerçions spécialement,

Madame COURTINE pour les schémas,

Monsieur RAGONNAUD pour les photographies,

Le Laboratoire d'Anatomie,

Le Service de Radiologie de l'Hôtel Dieu.

INTRODUCTION

Ce travail a pour but l'étude des problèmes posés par les pertes de substance de quelque origine qu'elles soient, situées au niveau de la convexité du lobe droit du foie.

La plupart d'entre elles sont dûes à la chirurgie du kyste hydatique, à des séquelles d'abcès ou, plus rarement, à des traumatismes du foie. Le problème commun que posent ces pertes de substance est celui de leur comblement, car laissées telles quelles, elles représentent un danger important et sont la source de nombreuses complications.

Ce travail nous a été donné par le Professeur MERCIER qui nous a fourni deux observations personnelles, pour lesquelles a été employée une méthode de comblement par des lambeaux de coupole diaphragmatique droite, qui, à notre connaissance, n'avait pas encore été décrite jusque là. A partir de ces deux observations, nous avons essayé de faire le point des problèmes thérapeutiques et d'étudier les différents modes de traitement de ces cavités résiduelles.

Nous étudierons successivement l'historique, les causes, la physiologie, les différents modes de drainage, enfin les moyens de comblement de ces cavités par des techniques employant soit l'épiploon, soit le muscle grand droit, soit le muscle diaphragme. Dans chacun de ces chapitres nous ferons une étude critique de ces différentes méthodes et nous terminerons par la relation de nos observations personnelles et par une statistique de la littérature se rapportant aux cavités comblées par ces différents procédés.

-:-:-:-:-:-:-:-:-:-:-:-:-:-:-:-:-:-:-

C H A P I T R E I

Les CAVITES RESIDUELLES de la CONVEXITE du LOBE DROIT

Historique et étiologie

Physiologie

Ces cavités résiduelles, telles que nous les entendons sont constituées par des pertes de substance dûes à l'action d'un agent pathologique : qu'il s'agisse d'un traumatisme, d'un kyste hydatique enlevé, d'un abcès du foie drainé.

Avant d'envisager leurs caractères communs et leur physiologie bien particulière, nous allons étudier très succintement l'historique de ces différentes étiologies.

-:-

I - LES TRAUMATISMES.

Les traumatismes du foie, pendant très longtemps, ont été considérés comme mortels. Et, à part quelques cas heureux publiés par les chirurgiens (BRUN - 15 - " hémostase et drainage d'une plaie du foie par balle ", en 1870 ; BURCKARDT - 16 - 1887 - " Traitement d'une plaie transfixiante du foie "), les résultats étaient aussi mauvais lorsqu'on les traitait chirurgicalement que lorsque l'on s'abstenait. Et, la mortalité, dans toutes les statistiques était de l'ordre de 66 à 70 %, même encore pendant la première guerre mondiale (BEEBE & DEBAKEY - 4 -).

Ceci se comprend parfaitement lorsqu'on sait que les traumatismes du foie sont très choquants, entraînant des hémorragies importantes et lorsqu'on connait les conditions précaires (absence de réanimation, d'anesthésie correcte et d'antibiotiques) qui présidaient à la chirurgie de ce temps. Il faut attendre la deuxième guerre mondiale et la guerre de Corée pour voir apparaître des statistiques très importantes où la mortalité n'est plus que de 27 % (MADDING - 56 - 829 cas) ou même encore beaucoup plus basse, de 10 % : (SPARKMAN et FOGELMAN - 76 -). Malgré les progrès de l'anesthésie, de la réanimation et des techniques d'hépatectomie, il est souvent difficile de pratiquer des exérèses réglées car les plaies n'obéissent pas toujours à la division et à la segmentation du foie. D'autre part, il s'agit souvent de malades vus en pratique courante par des chirurgiens non entraînés à cette chirurgie d'exérèse. Et, à la lecture des statistiques on s'aperçoit qu'une grande part de la mortalité ou des complications post-opératoires sont encore dûes à la présence d'écoulement biliaire ou hémorragique à travers le parenchyme hépatique, entraînant des suppurations elles-mêmes à l'origine de problèmes nouveaux.

Ces complications sont presque toujours l'expression d'un drainage incorrect, d'une rétention favorisée par une cavité restante. Dans une statistique de 640 traumatismes ou plaies du foie en pratique civile, DEBAKEY et Coll. - 22 - signalent 17 fistules biliaires chez les survivants, 2 péritonites biliaires, 23 abcès sous phréniques, 3 abcès intra-hépatiques et 10 hémorragies post-opératoires. C'est dire l'importance de ce problème qui obère encore lourdement la chirurgie des traumatismes hépatiques chez les malades qui survivent.

-:-:-:-:-:-:-:-:-:-:-:-:-:-:-

II - Les CAVITES RESTANTES après CHIRURGIE du KYSTE HYDATIQUE du FOIE.

Sans remonter à Hippocrate qui, parlant de " foie plein d'eau " évoque déjà ces lésions, nous nous attarderons uniquement aux grandes dates qui jalonnent leur traitement chirurgical : la ponction évacuatrice simple (MURALTO - 1684 - BIETTE - 1833 - JOBERT de LAMBALLE), la ponction évacuatrice suivie d'injection parasiticide (DEBOVE - HANOT - BACELLI), méthodes vite abandonnées du fait de leur résultat désastreux; la marsupialization (Méthode de LINDMAN et LANDAU - 1878), aboutissant quelquefois à la guérison, mais au prix de suppurations interminables dûes à la présence d'une cavité résiduelle qui, exceptionnellement se comblait spontanément; aussi actuellement, pour beaucoup d'auteurs, dont COUINAUD - 21 - , la marsupialization est " une méthode à proscrire formellement ". Puis, en 1883 KNOWSLEY-THORTON, pratique la " suture sans drainage " qui donne de meilleurs résultats et, différents auteurs l'adoptent (BOND - POSODAS - BILLROTH - QUENU - DELBET - OULIE). Le drainage interne kysto-digestif direct est ensuite proposé par PEGULLO et PELISSIER - 65 -. Enfin, les méthodes d'exérèse avec drainage externe sont mises au point avec la résection du périkyste soit partielle (MABIT - CONSTANTINI - BOURGEON - RIVES) soit totale (YOVANOVITCH - CONSTANTINI - BOURGEON); la résection du dôme saillant (LAGROT - 44). Et se posent à ce moment là, les problèmes de comblement, résolus de différentes façons " capitonnage de la poche " pour DELBET, épiplooplastie pour GOINARD et NOTE, LOYARTE - 55), récemment musculoplastie. On voit ainsi que la chirurgie du kyste hydatique est dominée par un seul souci, la disparition et le comblement de cette cavité résiduelle. Nous ne parlerons pas ici, volontairement, des techniques d'hépatectomies réglées, adoptées avec succès par différents auteurs (BOURGEON - GUNTZ - 8 -) car si elles solutionnent d'emblée les problèmes posés par l'évolution des cavités résiduelles et des fistules biliaires, elles restent une intervention grave et mutilante surtout quand il s'agit d'une hépatectomie droite et n'ont pas détronné les autres techniques de chirurgie du kyste hydatique, aussi persiste-t-il, la plupart du temps, une importante perte de substance creusée dans le parenchyme hépatique où des fistules biliaires s'ouvrent consamment, immédiatement perméables ou séparées de la circulation biliaire par de simples clapets et où le sang et les sécrétions viennent

s'accumuler. En effet, on connait l'anatomie pathologique de ces kystes hydatiques où le parasite et son kyste poussent le parenchyme environnant pour former un faux plan de clivage, particulièrement sclérreux, qui n'aura aucune tendance à la réexpansion et dont le rapprochement est pratiquement impossible lors de l'intervention. Le parenchyme hépatique débarrassé de ces vésicules kystiques quel qu'en soit le nombre, se trouve lardé de cavités de tailles variables qui, lorsqu'elles ont un volume important, peuvent être à l'origine, d'une infiltration collectée ou non. De plus, la localisation des kystes hydatiques à la convexité du lobe droit du foie est particulièrement fréquente et a suscité de nombreux travaux (GOINARD et PELISSIER - 29 - INGLESAKIS - 39 - SAUBIER - 75).

-:-:-:-:-:-:-:-:-:-:-:-:-:-

III - Les SUPPURATIONS INTRA-HEPATIQUES et les CAVITES RESIDUELLES.

En effet, si certains abcès du foie sont des abcès miliaires avec des foyers multiples, d'autres, au contraire, sont formés de foyers suppurés, relativement importants, de très grand volume , au milieu du parenchyme hépatique ou avec une topographie plus périphérique. Leur traitement une fois qu'ils sont collectés, consiste évidemment en excision et drainage et il reste là une cavité dont les parois scléreuses n'ont aucune tendance non plus à la rétraction. La plupart de ces abcès sont des abcès à germes banaux, plus souvent à staphylocoques ou à streptocoques et, exceptionnellement, des abcès amibiens parasitaires. Tous ont en commun une paroi scléreuse, particulièrement dure, sans tendance à la rétraction qui va laisser après le drainage de l'abcès, une cavité résiduelle.

Il suffit de lire quelques travaux que nous avons pu retrouver dans la littérature française ou anglo-saxonne consacrés à ces problèmes, pour voir tout d'abord qu'en l'absence d'intervention, la mortalité, dans la plupart des statistiques, était de 100 % (ALEXANDER - 1 -). Après incision et drainage, les résultats sont nettement améliorés mais non encore satisfaisants. OGDEN - 63 -, rapporte une mortalité de 77 %, BLOK - 7 -, publie une série de 40 cas vus de 1923 à 1962 avec une mortalité globale de 70 % et de 33 % sur 18 cas opérés, 8 cas de 1962 à 1963 dont 7 ont été opérés. La mortalité est réduite à 0 %. Dans un tiers des cas, cependant, lorsque l'abcès a été drainé et que le malade survit, il observe des complications post-opératoires : abcès sous-diaphragmatiques, sous-hépatiques ou pleurésie purulente droite, obligeant à de nombreuses réinterventions et témoignant de l'existence d'une cavité résiduelle non collabée.

LA CAVITE RESIDUELLE et sa PHYSIOLOGIE.

On voit ainsi, qu'après le traitement chirurgical de certaines lésions hépatiques d'étiologie variable que nous venons d'énumérer, il existe une cavité résiduelle dont il nous faut maintenant étudier la physio-pathologie.

Cette cavité se définit comme une perte de substance située en une point quelconque du parenchyme hépatique et ne doit être prise en considération que lorsqu'elle a un certain volume, supérieur par exemple, à celui d'une noix. Les petites cavités échappent à ce que nous allons dire, et se comblent souvent seules.

Cette cavité doit presque tous ses caractères à sa paroi. Celle-ci, quelle qu'en soit l'origine est toujours scléreuse. Qu'il s'agisse de parenchyme hépatique tassé par le kyste hydatique qui s'est développé, qu'il s'agisse de la coque scléreuse d'un abcès, qu'il s'agisse aussi de l'hématome organisé qui tapisse les parois, après un traumatisme ou une contusion du foie, l'épaisseur de cette paroi explique l'impossibilité où l'on est de la mobiliser pour effacer la cavité.

De plus, cette paroi peut communiquer avec un certain nombre de canaux biliaires qui vont alors se déverser dans la cavité entraînant la formation d'une collection particulièrement grave car elle n'aura, la plupart du temps aucune voie de drainage naturelle par les canaux biliaires intra-hépatiques vers le cholédoque (il est exceptionnel en effet, que cette cavité communique avec les voies biliaires intra-hépatiques.).

D'autre part, l'hémostase de la tranche hépatique n'est jamais parfaite. La paroi n'est jamais exsangue quelle que soit l'origine de la cavité et, secondairement, il y a toujours dans cette cavité un afflux de sang, de lymphe ou de liquide séro-sanglant qui se collectera et ne s'évacuera pas spontanément. Cette collection intra-cavitaire constituée soit de bile, soit de liquide séro-sanglant, soit des deux, est un excellent milieu pour le développement de l'infection, soit que celle-ci existait déjà (cas d'un abcès chronique), soit qu'elle soit amenée par des manoeuvres de drainage mal comprises, favorisant l'infection d'un trajet fistuleux qui, lui-même, infecte la cavité. Au total on voit que, quelle que soit sa topographie (que nous n'avons pas encore envisagée), la cavité résiduelle au niveau du foie se caractérise essentiellement par la présence d'une collection formée de bile et de

sang; collection presque toujours infectée et qui n'a aucune tendance à la résorption spontanée. Théoriquement, l'évolution de cette collection pourrait quelquefois aboutir à l'effacement de la cavité. Ceci, dans le cas idéal d'une collection qui resterait en place, ne serait pas infectée et serait peu abondante. On peut envisager, en effet, qu'à ce moment là l'hématome aménerait un appel de cellules fibroblastiques qui permettraient une cicatrice scléreuse comme dans le cas de la sclérose d'un hématome aseptique dans le tissu sous-cutané par exemple. Ce processus est exceptionnel car il suppose une asepsie stricte de la collection, qui n'existe jamais. Presque toujours, au contraire, cette collection est à l'origine d'un abcès qu'il faudra drainer. Le traitement de ces cavités obéira ainsi à deux conditions : drainage pour éviter la rétention, comblement, pour éviter la collection séro-biliaire toujours présente et infectée, et ces deux objectifs devront être recherchés simultanément.

Certaines de ces cavités sont de traitement facile (les cavités intra-abdominales ou cavités du foie gauche) ; on a toujours alors la ressource de faire un drainage par anse jéjunale montée en Y ou une plastie avec de l'épiploon qui permet un plombage de la cavité, et une hépatectomie gauche est toujours possible secondairement pour traiter cette cavité, contrairement à une hépatectomie droite qui est toujours une lourde sanction pour une perte de substance.

On voit ainsi que seules sont difficiles à traiter les cavités de la convexité du lobe droit ou de l'intérieur du lobe droit du foie.

Caractère propre aux cavités de la convexité du lobe droit :

Les cavernes situées sur la convexité du lobe droit, se trouvent soumises à des servitudes topographiques qui compliquent singulièrement leur traitement. La convexité du lobe droit se trouve en regard du diaphragme et de la paroi lombaire et, de ce fait, tourne le dos à la grande cavité péritonéale qui pourrait faciliter le drainage. De plus, elle est d'un abord difficile, la voie abdominale ne conduit que très partiellement sur son segment antérieur. La voie trans-thoracique (au niveau du huitième ou du neuvième espace), ne permet d'aborder que le sommet du dôme hépatique droit. Enfin, si l'on veut aborder la face postérieure de la convexité du lobe droit, il faut passer par lombotomie sous la onzième ou la douzième côte. Cette convexité on le voit donc, a des accès variables avec la zone à aborder.

D'autre part, les voisinages viscéraux de ces différentes zones expliquent dans une certaine mesure, les dangers des collections situées à leur niveau. Le segment antérieur se draine presque toujours dans la grande cavité de l'abdomen dont il est parfois séparé par des barrages épiploïques importants. La partie supérieure de la

convexité a tendance à former des collections inter-hépato-diaphragmatiques qui donnent d'abord des réactions pleurales droites, puis des perforations du diaphragme, très souvent des fistules hépato-pleurales , d'où la nécessité d'aborder ces collections par voie thoraco-abdominale trans-phrénique. Le versant postérieur enfin, de la convexité du lobe droit, se trouve en rapport avec la région rénale et les collections inter-hépato-rénales droites peuvent fuser le long de la gaine du psoas et dans la loge rénale. Ceci explique les dangers de ces collections et la difficulté des voies d'abord.

En résumé, la topographie de la cavité résiduelle au niveau de la convexité du foie droit, explique les difficultés de traitement et amène à décrire trois secteurs :

- un secteur antéro-inférieur, abordable par voie abdominale latérale droite, haute,
- un secteur du sommet de la convexité qui ne pourra être abordé que par thoracotomie du huitième espace et phrénotomie.
- un segment postérieur qui exigera une lombotomie.

Après avoir vu les servitudes imposées par les voies d'abord en vue du drainage, il faut maintenant étudier le problème du matériel disponible en regard de la cavité, pour la faire disparaître et en assurer le plombage.

On voit tout de suite que seules les cavités du versant antéro-inférieur pourront être comblées par de l'épiploon, celui-ci se trouvant dans la grande cavité péritonéale pourra être facilement mobilisé en l'absence de barrages adhérentiels autour de la cavité et on pourra assurer ainsi une fermeture de la cavité. Nous discuterons dans le Chapitre III les modalités techniques, les indications et les contre-indications de cette méthode.

Certains aussi (NOUSSIAS - 61 -) ont employé le muscle grand droit prélevé au niveau de la paroi abdominale antérieure droite, mais n'ont pu le faire que pour des cavités situées en regard de ce secteur. Par contre, en ce qui concerne les cavités situées dans la convexité du foie et au niveau de la face postérieure lombaire, on conçoit qu'il n'y ait pas de matériel présent en dehors du diaphragme et nous rapportons deux observations originales où le diaphragme a été utilisé. Nous étudierons dans un chapitre consacré à la technique, les procédés, les indications et les résultats de ces deux interventions.

En conclusion, les cavités résiduelles du lobe droit sont les plus difficiles et à drainer et à obturer. Aussi représentent-elles dans le relevé bibliographique que nous avons fait, la majorité des cavités résiduelles qui se sont compliquées et qui ont donné lieu à réintervention.

C H A P I T R E II

LE DRAINAGE des CAVITES RESIDUELLES de la CONVEXITE du FOIE DROIT.

Nous envisagerons d'abord les problèmes de drainage avant d'envisager les problèmes de comblement.

Comme nous l'avons dit, il faut diviser la convexité du lobe droit du foie en trois secteurs :

- secteur antéro-inférieur,
- secteur du sommet de la convexité,
- secteur postérieur, lombaire.

En effet, si la nécessité du drainage ne se discute plus dans les pertes de substance du foie, les différentes techniques et les différentes voies d'abord en fonction de la topographie ne sont pas toujours très bien codifiées.

-:-:-:-:-:-:-:-:-:-:-:-:-:-

I - La VOIE D'ABORD et le DRAINAGE des CAVITES RESIDUELLES du SECTEUR ANTERO-INFERIEUR du LOBE DROIT.

Le secteur antéro-inférieur de la convexité du foie droit se projette à la fois sur la paroi abdominale et sur l'auvent costal droit. Quelquefois, lorsque le foie est volumineux, ou lorsque l'angle des deux auvents costaux est très obtus, chez les sujets à thorax large, on observe une projection de cette zone, directement sur la partie haute du muscle grand droit et des muscles obliques du côté droit dans leur partie supérieure. Cette projection se fait sur deux ou trois travers de doigt, suivant les sujets, au-dessous du bord inférieur de l'auvent costal. Par contre, chez les sujets longilignes, dont l'angle entre les deux auvents costaux est très aigü, on n'a presque jamais de projection directe de cette partie inférieure de la convexité du foie droit contre les parties molles de la moitié droite et haute de la paroi abdominale, mais celle-ci est presque toujours en regard de l'auvent costal. Cet auvent costal se présente formé par la conjonction des septième, huitième, neuvième cartilages costaux droits qui convergent vers une insertion commune allant jusqu'à la xyphoïde. Il est doublé à sa partie postérieure par le diaphragme qui s'interpose ainsi entre le squelette et le foie. Le diaphragme lui-même est séparé du squelette par le cul-de-sac costo-diaphragmatique et si ce cul-de-sac s'interpose toujours entre le foie et le squelette suivant les limites bien connues de l'anatomie classique, par contre, le poumon ne se trouve jamais interposé à ce niveau là sauf en inspiration profonde. En conclusion, on voit que suivant la conformation du sujet, on peut avoir dans cette zone antéro-inférieure de la convexité du foie droit, deux secteurs, un secteur inférieur in constant, qui peut être en contact direct avec la paroi (muscle droit et muscle oblique à leur partie haute) chez des sujets à thorax large et évasé et à foie particulièrement procident et un secteur supérieur, séparé du gril costal droit par le diaphragme et le cul-de sac pleural.

Les voies d'abord en découlent par conséquent. Lorsque la cavité résiduelle sera située à la partie toute inférieure, on pourra faire une laparotomie médiane sus-ombilicale comme le préconise la plupart des auteurs quand elle est possible (GOINARD et PELISSIER - 29 - LAGROT et CORIAT - 44 -) et en décollant les adhérences, arriver à drainer la cavité par voie trans-pariétale, soit par un drain de Redon, soit par un drain type Penrose de façon à faire un drainage aspiratif.

Par contre, les cavités situées à la partie haute de cette convexité antéro-inférieure du foie droit vont se trouver d'accès difficile. Si on a affaire à un sujet avec un auvent costal souple, en soulevant celui-ci, une voie d'abord médiane ou para-médiane à travers la paroi abdominale molle permettra d'aborder le foyer, le drainage, par contre sera plus difficile puisqu'il n'est pas possible de drainer par voie trans-pariétale à cause du cul-de-sac pleural que l'on infecterait automatiquement. La plupart des drainages transpleuraux ont été cause de complications post-opératoires avec difficulté de ramener le poumon à la paroi (INGLESAKIS - 40 -).

En résumé, on voit donc que pour le drainage et la voie d'abord, seules les cavités situées à la partie basse s'explorent facilement par médiane et les cavités situées à la partie haute peuvent dans certains cas être difficiles à explorer, aussi une voie trans-diaphragmatique est souvent préférable.

Voyons maintenant les techniques de drainage. Lorsqu'on a affaire à une voie d'abord basse, à travers les parties molles, par laparotomie médiane ou para-médiane, le drainage peut se faire soit par l'incision soit par une contre-incision en regard de la cavité. Cette contre-incision permet de drainer correctement la cavité, de l'isoler de la zone de suture pariétale, entraîne souvent la formation d'adhérences qui vont isoler la cavité et raccourcir le trajet fistuleux entre celle-ci et son orifice de drainage, évitant ainsi l'infection de la grande cavité péritonéale.

Par contre, pour des cavités situées dans le secteur supérieur, le drainage placé par une contre-incision à travers la paroi abdominale aura un trajet oblique et long inter-hépato-diaphragmatique qui aura tendance à former une gouttière et le drainage sera relativement peu efficace, comme en témoigne une observation publiée par SAUBIER - 75 - qui a nécessité une réintervention. On pourra donc discuter de même que nous l'avons fait pour la voie d'abord, un drainage transphrénique pour ces cavités haut situées. Nous y reviendrons.

-:-:-:-:-:-:-:-:-:-:-:-:-

II - La VOIE D'ABORD et le DRAINAGE des CAVITES du SOMMET de la CONVEXITE du FOIE DROIT.

Nous l'avons vu, les voies d'abord purement abdominales sont à proscrire car elles exposent mal les lésions et le trajet du drainage trop long favorise les fistules et la rétention.

Enfin, si certains (INGLESAKIS - 39 - 40, SAUBIER - 75 -), ont quelquefois pratiqué des thoraco-phréno-laparotomies par le neuvième espace prolongées ensuite par laparotomie médiane, nous estimons que cette voie d'abord a un inconvénient majeur qui est le risque d'inoculer la grande cavité péritonéale.

C'est en effet un des seuls avantages des collections ou des cavités résiduelles inter-hépato-diaphragmatiques d'être presque toujours séparées de la grande cavité et par conséquent de mettre le malade à l'abri d'une diffusion péritonéale.

On doit donc choisir les voies d'abord les plus courtes en évitant l'inoculation de la grande cavité. Pour obéir à ces impératifs, une seule voie est possible : la voie thoracique pure permettant l'accès du sommet de la convexité du lobe droit par voie transphrénique. La technique est facile. On fait une thoracotomie latérale centrée sur la ligne axillaire droite, de dix à douze centimètres environ, dans le septième ou le huitième espace de préférence, la plupart du temps la plèvre est symphysée sur le dôme diaphragmatique mais les symphyses sont lâches ; on peut récliner le poumon et on palpe facilement la collection ou la caverne à travers la coupole diaphragmatique. On sent une dépression, c'est à ce niveau qu'il faut faire la phrénotomie après avoir protégé la plèvre par un barrage de champs formolés ou imprégnés de Dakin, sans qu'il soit utile de recourir à "l'artifice de PETRIDES ". Par phrénotomie on aborde ainsi la cavité par son trajet le plus court, on peut alors la vider, l'explorer , faire l'inventaire des lésions, voir sa taille, la qualité de ses parois, voir s'il n'existe pas un vaisseau qui saigne ou une canalicule biliaire qui suinte et que l'on pourrait déjà ligaturer. Ainsi, pour nous, la voie d'abord pour les cavités résiduelles de la convexité hépatique ne se discute pas, elle doit être thoracique pure, transdiaphragmatique.

Le drainage est plus complexe. La voie d'abord ne se discute pas : elle doit être thoracique, avec un drain partant de la cavité, passant par l'orifice de phrénotomie et sortant de la cage thoracique par un espace intercostal situé sous l'incision (le neuvième espace le plus souvent), au niveau de la ligne axillaire par exemple ou plus antérieurement. L'inconvénient de ce mode de drainage direct est cependant la possibilité d'infecter la cavité pleurale et de donner une pleurésie purulente si l'on n'y prend pas garde. Un artifice simple permet d'éviter ce désavantage : la suture du drain à la paroi du diaphragme autour du drain, de façon à l'isoler de la cavité pleurale (fig 2). Il se crée ainsi des adhérences autour du drain qui se traduiront à la radio par un pincement un peu plus accentué du cul de sac costo-diaphragmatique mais les facilités qu'on en a au point de vue drainage compensent largement des petites réactions pleurales observées qui guérissent d'ailleurs bien et ne donnent jamais de séquelles respiratoires.

Cette voie d'abord bien qu'elle soit trans-diaphragmatique est peu délabrante pour le diaphragme, peu mutilante pour la fonction respiratoire, dans la mesure où l'on veut bien respecter quelques règles : faire une petite phrénotomie, une thoracotomie courte (dix à quinze centimètres) et exclure le drain en le faisant passer par un espace intercostal situé au-dessous de la lèvre inférieure de l'incision sur la ligne axillaire.

Par ces procédés, on a toujours un drainage court qui entraîne une diminution considérable de la cavité et, en tout cas, l'évacuation extrêmement rapide de son contenu.

-:-:-:-:-:-:-:-:-:-:-:-:-:-:-:-:-:-

FIGURE 1

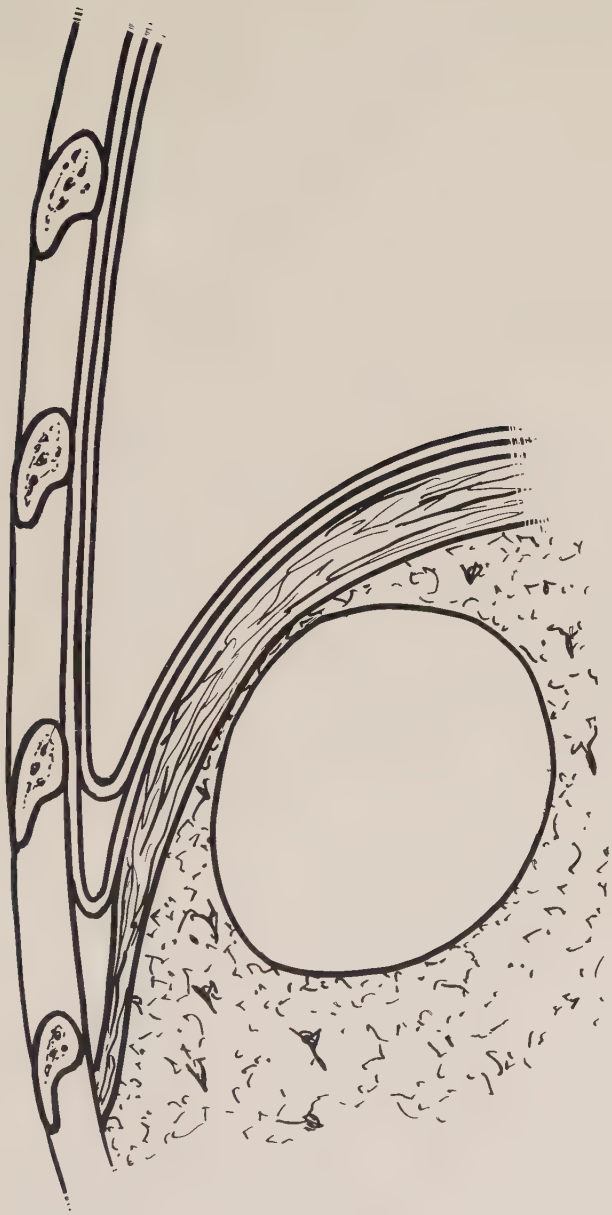

Perte de substance (abcès ou kyste)
de la convexité du lobe droit du foie.

III - La VOIE d'ABORD et le DRAINAGE des CAVITES du SECTEUR POSTERIEUR de la CONVEXITE du FOIE DROIT.

La voie trans-thoracique ne suffit plus, encore moins la voie abdominale antérieure ou latérale. La meilleure incision semble être une incision au niveau du onzième espace intercostal droit, prolongé en dehors sur la ligne axillaire, sous l'auvent costal ; cette voie donne presque toujours un abord direct de la cavité au prix de la résection facultative de la onzième ou de la douzième côte. On peut ainsi, très facilement aborder cette cavité et la drainer. D'un point de vue strictement anatomique, cette voie est trans-diaphragmatique puisque le diaphragme s'insère sur différentes arcades de la douzième côte à la dixième côte. Mais, en fait, cette partie du diaphragme qui appartient à la région infra-médiastinale postérieure est située très à distance du cul-de-sac pleural qui ne descend que jusqu'au dixième espace et cette voie est sans danger pour la plèvre à fortiori, pour le poumon. On peut dans ces conditions, drainer très correctement des cavités situées dans ce secteur, par un trajet très court et éviter ainsi, l'inoculation de la plèvre.

-:-:-:-:-:-:-:-:-:-:-:-:-:-:-:-

IV - La DUREE du DRAINAGE et les MODALITES

Nous avons vu que quelle que soit la voie d'abord employée, on mettait un drain par le trajet le plus court. Il nous faut maintenant examiner les modalités de ce drainage et la durée.

Le calibre du drain est important à considérer. Il doit être en effet assez important au cas où dans la cavité se formeraient des caillots qui ne pourraient s'évacuer par un petit drain et provoqueraient une rétention, d'autre part on a peu d'intérêt à employer des drains à parois molles qui se laisseraient déprimer par les éléments pariétaux environnants. La durée du drainage est variable. Les premiers jours on voit s'écouler une quantité variable de sérosités et de caillots. On peut profiter, d'ailleurs, du drain pour faire des lavages et des instillations d'antibiotiques et, dans tous les cas, il ne doit être enlevé que lorsqu'il ne donne plus rien (après avoir vérifié qu'il n'est pas bouché), que le malade est apyrétique et que sa formule sanguine est redevenue normale. Une ablation prématurée du drain peut quelquefois conduire à une rétention et on a des difficultés surtout pour le secteur de la convexité du foie droit ; il est très difficile de replacer un drain par l'orifice de drainage qui tend à se boucher spontanément. En résumé, le mode de drainage obéit aux impératifs classiques de tout drainage, il doit être efficace et le drain doit être présent jusqu'à ce que son utilité ne se fasse plus sentir, ce moment étant jugé sur des critères cliniques, biologiques et, au besoin, radiologiques.

Quelquefois ce drainage peut suffire. On a la surprise, si l'on injecte du lipiodol pour faire une fistulographie, de voir une cavité résiduelle très diminuée de volume. Ceci est dû, d'une part à l'aspiration au niveau du drain, d'autre part, aux mouvements du diaphragme qui ont tendance à appuyer sur la cavité résiduelle , en diminuant ainsi le volume, d'où l'intérêt des manoeuvres respiratoires post-opératoires chez ces malades, de façon à accroître la course de la coupole droite qui a un effet réducteur sur le volume de la cavité. Toujours est-il qu'après cette injection de lipiodol, qui doit toujours être faite avant l'ablation du drain, on a quelquefois la surprise de voir une cavité résiduelle très petite. Lorsque le drain est lui-même de calibre important, on peut remplacer le premier drain par un drain de calibre plus petit pour assurer le drainage du trajet fistuleux et éviter une rétention qui reposerait le problème dans toute son acuité. Au contraire, lorsque le drain est de petit calibre, lorsqu'il ne reste pas de cavité résiduelle il suffit de l'enlever et, au bout de quelques jours, l'écoulement se tarit, la fistule se ferme et le malade guérit. L'absence de rechute témoigne de l'efficacité de cette thérapeutique et de la disparition de la cavité résiduelle.

FIGURE 2

drainage de la cavité par voie thoracique, isolé de l'espace pleural par un manchon diaphragmatique.

Mais ces cavités résiduelles qui disparaissent toutes seules sont, en fait, exceptionnelles ou de très petit volume. Dès qu'elles ont un certain volume, on peut difficilement compter sur leur disparition par le drainage. Il importe par conséquent, d'envisager les moyens possibles pour combler ces cavités, de façon à éviter l'hémorragie, les sécrétions biliaires, la surinfection et la formation d'un abcès.

Nous examinerons, dans les chapitres suivants, les différentes techniques de plombage.

-:-:-:-:-:-:-:-:-:-:-:-:-

CHAPITRE III

LE PLOMBAGE par L'EPIPLOON

Le plombage par l'épiploon est de loin la méthode la plus fréquente, la plus ancienne, décrite par GOINARD et NOTE, et de laquelle les observations sont le plus souvent rapportées en grand nombre : COUINAUD (21) l'a utilisée avec succès dans sept cas de kystes hydatiques ; LOYARTE (55) rapporte cinq observations que nous reprenons plus loin.

L'épiploon a de nombreux avantages ; il peut se mobiliser facilement et a une vitalité très correcte. Cependant quelquefois son absence ou sa briéveté congénitale peuvent en freiner l'utilisation. De toute façon, il nous faut étudier les techniques de mobilisation et de fixation de l'épiploon, nous en déduirons les indications et les contre-indications de la méthode, en examinant, en dernier lieu, les résultats.

Les techniques de mobilisation de l'épiploon. sont simples.

L'épiploon est presque toujours facilement mobilisable même si quelques adhérences lâches le maintiennent à la paroi abdominale. Ces adhérences sont facilement libérées et, après avoir fait une hémostase correcte, on dispose toujours d'un lambeau suffisant qui sera transféré en masse au niveau de la cavité. Ce transfert est d'autant plus facile que la cavité est plus bas située. C'est dire qu'il

est très simple dans les cavités du secteur inférieur que nous avons décrites initialement, qu'il est plus complexe au niveau des cavités situées derrière l'auvent costal, qu'il est difficile au niveau de la convexité. Une des limites de cette méthode se trouve donc être la situation haute de la cavité. Cette plastie avec de l'épiploon ne sera, en pratique, utilisable facilement que pour les cavités de la partie antéro-inférieure, répondant à la paroi abdominale ; elle sera encore presque toujours possible pour les cavités répondant à l'auvent costal ; enfin, elle sera impossible ou dangereuse pour des cavités situées dans la convexité du foie et au sommet du dôme hépatique.

En effet, plusieurs inconvénients vont apparaître. Si on aborde ces cavités haut situées par voie trans-thoracique, il est illogique d'aller mobiliser l'épiploon par une laparotomie qui est à proscrire comme on l'a vu.

D'autre part, à côté de ce risque d'inoculation de la grande cavité péritonéale, un autre risque majeur qui s'oppose au transfert massif d'épiploon est la menace de nécrose lorsque le trajet épiploïque est long et les coudures vasculaires prononcées. La gangrène épiploïque peut être à ce moment là, un élément supplémentaire de réveil de l'infection dans la cavité au lieu d'être un élément de sédation de cette infection.

Après avoir étudié les modalités de la mobilisation de cet épiploon, il nous faut étudier les procédés de fixation. Ils sont des plus simples, la paroi de la cavité résiduelle est, en général assez scléreuse pour que l'on puisse faire quelques points transfixiants et assurer ainsi une application exacte de l'épiploon sur la paroi. L'essentiel n'est pas de remplir la cavité avec de l'épiploon, mais de tapisser très exactement toute la paroi avec de l'épiploon, d'assurer un contact intime paroi-épiploon, de façon à éviter les hématomes résiduels et à faire une hémostase et une cholostase stricte. Il n'est pas toujours nécessaire dans ces conditions, de faire de drainage. Lorsqu'on tarit correctement l'écoulement de la poche et que le champ opératoire est propre, on peut refermer sans drain. On voit donc que pour les cavités du secteur inférieur se projetant sous la paroi abdominale ou même derrière la partie basse de l'auvent costal, il est facile d'utiliser l'épiploon parce qu'on passe par voie abdominale et qu'on fait le drainage, l'évacuation de la cavité et la mobilisation de l'épiploon par la même incision et. enfin, que cet épiploon se nécrose peu puisqu'il est déplacé sans coudure .

Les contre-indications se déduisent évidemment de ces données. Pratiquement on ne doit jamais utiliser l'épiploon pour les cavités un peu plus haut situées, même dans le cas de cavités abordées par voie abdominale, si la nécrose de l'épiploon est à craindre en raison de la torsion des pédicules ou si une voie d'abord abdominale est nécessaire alors qu'on a employé une voie thoracique pour le drainage.

En résumé, la même incision doit permettre le drainage et le plombage de la cavité. De ce fait, les indications et les contre-indications de plastie épiploïques sont celles de la voie d'abord abdominale du drainage.

Les observations suivantes publiées par LOYARTE(55) illustrent bien nos conclusions. Dans quatre cas, en effet, les malades présentaient respectivement :

1°) Un kyste hydatique calcifié de la face antéro-inférieure du foie ;

2°) Un kyste volumineux à évolution thoracique et abdominale ;

3°) Une rupture du kyste hydatique avec éclatement du foie au niveau de la face antéro-inférieure ;

4°) Un kyste hydatique à évolution antéro-supérieure chez un un enfant de huit ans.

Dans ces quatre observations, la voie abdominale a suffi au drainage et au comblement de ces cavités par de l'épiploon La guérison a été obtenue rapidement et sans problème. Par contre, dans la cinquième, il s'agissait d'un kyste de la face supérieure du foie droit à évolution thoracique, qui a été abordé par incision thoracique et phrénotomie : mais une incision abdominale a été nécessaire pour permettre le comblement de la cavité par de l'épiploon. Dans les suites opératoires, le malade a présenté de la température avec douleurs et réaction péritonéales diffuses à droite, nécessitant une réintervention qui a mis en évidence une collection purulente dans la gouttière pariéto-colique. Cette dernière observation montre bien qu'il est inutile d'infecter la grande cavité péritonéale en faisant une contre-incision abdominale quand le drainage doit se faire par voie thoracique.

-:-:-:-:-:-:-:-:-:-:-:-:-:-:-

CHAPITRE IV

Le PLOMBAGE ou la PLASTIE avec le MUSCLE GRAND DROIT.

Plusieurs observations ont été rapportées de plasties de cavités avec le muscle grand droit.

La technique se conçoit facilement. Ce muscle est bien vascularisé. Il présente une épaisseur considérable chez les sujets musclés il est donc tentant de l'utiliser en découpant un pédicule (vascularisé par ses insertions supérieures ou grâce à une artère épigastrique anastomosée avec la mammaire interne droite) et de rabattre ce lambeau musculaire derrière la gaine du droit, préalablement incisé à son feuillet postérieur pour permettre son passage dans la grande cavité. On voit très vite les limites de cette méthode. Tout d'abord, le muscle grand droit, lorsqu'il est tordu, aura une vascularisation déficitaire qui constitue un risque de nécrose. Comme la charnière du pédicule est toujours sous l'auvent costal ou sous le bord inférieur de cet auvent où s'insère le muscle droit, on conçoit que si l'on veut éviter des torsions importantes de ce pédicule, on ne puisse pratiquement l'utiliser que pour des cavités situées dans le secteur inférieur de la convexité du foie, sous l'auvent costal, ou au maximum, derrière cet auvent. Dans ce dernier cas d'ailleurs, le pédicule est coudé à 90° et déjà le risque de nécrose est grand. Par contre, lorsque l'angle de coudure dépasse 90°, on voit mal comment le grand droit serait efficace sans se nécroser. La limite inférieure de ce lambeau, peut par conséquent, descendre très bas, même au-dessous d'une horizontale passant par l'ombilic. Ceci n'est pas sans inconvénient car le muscle droit est

la charpente la plus importante de la paroi antérieure de l'abdomen et lorsqu'on prend un lambeau important (ce qu'on est tenté de faire pour avoir un plombage efficace) on le fait aux dépens de la solidité de la paroi et on peut observer des éventrations.

Le muscle droit a été utilisé par un certain nombre d'auteurs, en particulier par NOUSSIAS (61) qui décrit la technique et rapporte une observation où il a utilisé le muscle grand droit avec succès pour une cavité de la partie antéro-inférieure du lobe droit du foie, à cause de l'impossibilité où il était, d'utiliser l'épiploon " atrophié , contracté, adhérant probablement en raison d'une péritonite antérieure."

Résumons, pour conclure, les indications de cette technique : le muscle grand droit est, en définitive, un matériel peu utilisable, ses indications du point de vue topographique sont encore plus restreintes que celles de l'épiplooplastie (uniquement les cavernes du secteur antéro-inférieur) et sont encore réduites par le risque d'éventration auquel elle s'expose, risque d'autant plus grand que la cavité est plus importante et que le plombage se voudra efficace. Au total, cette méthode reste valable surtout dans les cas où l'épiploon n'est pas utilisable en raison d'altérations ou de circonstances anatomiques particulières.

-:-:-:-:-:-:-:-:-:-

C H A P I T R E V

Le PLOMBAGE des CAVITES avec le MUSCLE DIAPHRAGME

L'utilisation du diaphragme n'a pas encore été publiée à notre connaissance et nous rapportons deux observations dans lesquelles il a été employé. Certes quelques auteurs (INGLESAKIS : "Le traitement des kystes hydatiques volumineux de la convexité du lobe droit du foie; plan de drainage à minima ") ont publiés des observations où devant d'énormes cavités résiduelles de la convexité du lobe droit, ils fixent ces cavités aux berges phréniques rendant ainsi thoracique une cavité qu'ils drainent ensuite par la plèvre. En fait, cette utilisation n'est pas celle que nous préconisons.

Nous rapportons d'abord nos observations.

-:-:-:-:-:-:-:-:-:-:-:-::-

Observation N° 1 :

Monsieur DUC ..., 23 ans, employé à la S.N.C.F. a fait une chute d'un char à foin, le 26 juillet 1962. Admis d'urgence à l'Hôpital de Thiers, il présente une contusion thoracique inférieure gauche et un état de choc sévère. Sous couvert de transfusions sanguines iso-groupes, le chirurgien de l'Hôpital de Thiers, le Docteur MICHEL, intervient aussitôt par médiane sus-ombilicale. Il retire plus d'un litre de sang du péritoine et perçoit par l'exploration manuelle, un éclatement du foie au niveau de la face postérieure et de l'angle postéro-inférieur Par une deuxième incision dans le flanc droit, il introduit un petit clamp imbibé de thrombase et installe un drain de Redon. Dans les suites immédiates, le malade présente un choc grave et une hyperthermie. Une ponction pratiquée à la face postérieure du thorax, ramène un liquide purulent. Un drain de Redon transthoracique et transdiaphragmatique est alors installé au niveau duquel s'écoule pendant quinze jours du pus et qui, après son ablation a laissé place à une fistule.

Des ponctions pleurales pratiquées ont également ramené du pus. Il semble donc exister deux foyers de suppuration sus et sous-diaphragmatiques.

Le malade amélioré mais toujours hyperthermique est alors adressé au Professeur MERCIER, le 30 septembre 1962, à l'Hôtel-Dieu de Clermont-Ferrand.

Des clichés pratiqués à ce moment là montrent une collection sous-phrénique droite avec une fusée en bas et en dehors du colon où se dépose du Lipiodol et une collection sus-phrénique droite, confirmant ainsi l'hypothèse de l'existence d'une suppuration sous-phrénique et d'une suppuration pleurale avec probablement une rupture discrète du diaphragme ayant permis l'infection des deux collections.

Intervention le 13 - X - 1962 - Professeur MERCIER.

Thoracotomie droite, huitième côte. Pachypleurite. Décollement de tout le poumon en extra-pleural. Séparation difficile entre la base du poumon droit et le diaphragme. On arrive cependant à cliver et l'on tombe sur une zone nécrotique de la taille d'une pièce de 1 franc qui, incisée livre passage vers le foie où existe une cavité du volume d'un poing, qui contient une masse jaunâtre, nécrotique, complètement séquestrée.

Ablation de cette masse. Il s'agit de parenchyme hépatique exclu vasculairement, en état d'atrophie et de nécrose.

On agrandit l'incision diaphragmatique de façon à pouvoir cureter correctement la cavité. On découvre la cheminée latéro-colique droite dont les parois sont souples et qui contient du pus.

Après lavage et curetage de la cavité hépatique, on renonce à la plomber avec de l'épiploon pour ne pas infecter la grande cavité péritonéale. Et, après avoir placé un drain abdominal transpariétal, dont l'extrémité se trouve dans la cavité de l'abcès hépatique, on capitonne et on réduit le volume de cette cavité en rapprochant au maximum les deux lèvres de son plafond diaphragmatique. On complète la fermeture du diaphragme par un surjet.

On termine par une décortication et on referme sur deux drains thoraciques après avoir réséqué l'orifice de drainage antérieur.

Durée de l'intervention : une heure quarante.

Suites opératoires : bonnes.

Observation n° 2 :

Monsieur GUER ... 27 ans, instituteur à Saint Eloy les Mines est hospitalisé dans le Service du Professeur MOLINA en Octobre 1966 pour un syndrome septicémique à staphylocoques. Des clichés radiographiques montrent une image de la base droite qui semble être bulleuse ou pleurale. Une ponction ramène 200 cc de pus et permet une injection de lipiodol qui permet de voir une cavité sous diaphragmatique, intra-hépatique corticale au niveau du dôme du foie, à droite.

Après splénoportographie montrant l'absence de connection vasculaire importante de cette région, une intervention de drainage par voie thoraco-abdominale droite est décidée.

Intervention le 24 - XI - 1966 - Professeur MERCIER.

Thoracotomie, neuvième espace. On vérifie qu'il n'y a pas de liquide dans la plèvre et qu'il existe peu de symphyse. On sent à travers le diaphragme l'abcès intra-hépatique qui a le volume d'un énorme pamplemousse et qui tombe sous la coupole. Ponction : on ramène du pus, prélèvement, antibiogramme. Phrénotomie au sommet du bombement, on pénètre dans la cavité hépatique qui n'est limitée

que par une couche de parenchyme hépatique d'un demi centimètre environ qui la sépare du diaphragme complètement symphysé à ce niveau avec le foie. Lavage de la cavité, installation d'un drain qui draine cette cavité, qui sort ensuite trans-diaphragmatique et trans-pariétal à travers le pôle antéro-inférieur de l'incision de thoracotomie. On isole ce drain qui a un trajet thoraco-abdominal par des points qui créent une symphyse diaphragmatique autour du drain. De cette façon, le drain est isolé du thorax. On termine en remplissant la poche correctement lavée de thrombase, d'antibiotiques et en faisant un capitonnage diaphragmatique par une suture en paletot qui amène un comblement de la cavité de l'abcès par le diaphragme.

Fermeture sur un drain thoracique. Durée de l'intervention : 2 heures. Suites opératoires : bonnes.

Ces observations appellent les commentaires suivants ;

c'est de propos délibéré que nous avons utilisé le diaphragme parce qu'il se présentait en regard de cette cavité béante, comme le seul matériel. Il n'était en effet, pas question d'utiliser de l'épiploon ou du muscle droit, ce qui aurait conduit à faire une laparotomie que nous voulions éviter à tout prix. Il faut maintenant préciser les détails et les fondements anatomiques de cette technique.

1°) Le diaphragme utilisé est toujours celui situé en regard de la cavité. Il s'agit d'une zone symphysée au parenchyme hépatique et presque toujours c'est la portion fibreuse plutôt que la portion musculaire qui se trouve en regard de ces cavités du sommet. Cette portion fibreuse correspond à la foliole droite qui se prolonge en avant et en dedans par la foliole antérieure. Cette foliole est assez épaisse mais ne contient aucun élément musculaire. D'autre part, elle contient peu de vaisseaux et l'arrivée du phrénique à son niveau se fait sur un plan plus antérieur. Il y a donc peu d'inconvénient à la phrénotomie à ce niveau dans la mesure où on a reconnu auparavant l'arrivée du phrénique sur le diaphragme et où l'on a évité de le léser. A supposer, d'ailleurs, qu'on en sectionne quelques branches, il existe de nombreuses anastomoses entre les différentes branches du phrénique du même côté et même entre les branches des deux phréniques dans l'épaisseur du diaphragme. Du reste, dans nos études post-opératoires de la cinétique diaphragmatique nous n'avons jamais observé d'ascension de la coupole diaphragmatique qui aurait témoigné d'une paralysie phrénique. Cette phrénotomie se fait, nous l'avons vu, au niveau de la portion fibreuse du diaphragme et le comblement utilise ainsi très peu de diaphragme musculaire, épais, qui est le véritable diaphragme fonctionnel. Dans ces conditions, on voit donc que l'amputation musculaire faite à la coupole est minime.

FIGURE 3

Plombage de la cavité par le diaphragme. On note l'abaissement de la coupole diaphragmatique et la réduction du volume de la cavité.

Après ces justifications qui montrent que ce type d'intervention est licite parce qu'il respecte le phrénique, parce qu'il amène relativement peu de sacrifices de la partie proprement musculaire du diaphragme, nous allons maintenant envisager le mode de plombage avec ce diaphragme ainsi libéré. Nous faisons un certain nombre de sutures successives situées les unes au-dessus des autres, sur la tranche de section diaphragmatique. On assiste, de cette façon, peu à peu à l'invagination dans la cavité résiduelle de deux tranches diaphragmatiques suturées qui, de plus en plus rapprochées assurent en même temps l'invagination des parois de la cavité comme le montre le schéma. N°III.

On a ainsi à la fois un plombage de la cavité et, en même temps une réduction de son volume.

D'autre part, ainsi raccourcie, la coupole se trouve sous une tension accrue et va exercer une pression plus grande sur la convexité hépatique et, par conséquent, va ainsi favoriser la régression de la cavité résiduelle. Cette régression de la cavité résiduelle est donc assurée par trois facteurs :

1°) Le comblement de cette cavité par du diaphragme.

2°) Le retournement des parois de cette cavité qui suit nos lignes de sutures et qui, par conséquent, est un facteur très important de réduction de volume de cette cavité.

3°) La tension accrue de la coupole dont le rôle peut être favorisé par les exercices respiratoires post-opératoires.

Ayant ainsi sur ces différents schémas justifié notre technique, il nous faut maintenant préciser un certain nombre de points concernant le drainage de cette cavité.

Le drainage est presque toujours utile, surtout si on a l'impression que la cavité n'est pas complètement comblée par ce tissu diaphragmatique et par les sutures successives. Le drainage , par conséquent, peut être fait, soit par un petit drain de Redon, transdiaphragmatique, soit, au contraire, par un tout petit drain en plastique qui sortira par la lèvre inférieure de l'incision pariétale avec ensuite un isolement du diaphragme comme nous l'avons déjà décrit. Cette technique qui a été la notre dans deux observations, nous a assuré un succès constant.

Il nous faut cependant maintenant étudier de près, d'une part le devenir du diaphragme situé dans la cavité hépatique et, d'autre part, le problème de la fonction respiratoire et du jeu de la coupole dans les suites opératoires.

Ce diaphragme ainsi exclu de la coupole est voué à la sclérose, mais comme il s'agit d'une cavité dont les parois

sont collabées, qui est en partie drainée et qui a tendance de par les mouvements de la coupole à diminuer de plus en plus de volume, on conçoit que l'on ait toutes les conditions d'une guérison et d'une sclérose qui amène la fermeture et le collapsus total de la cavité résiduelle. Par contre, le diaphragme situé au-dessus de la suture supérieure assure seul la fonction respiratoire. Cette fonction n'est pas touchée, nous l'avons vu puisque le phrénique est intact de même que la portion musculaire et c'est une rééducation respiratoire précoce dans les suites opératoires, chez un sujet confié au kinésithérapeute qui permettra de vérifier le bon fonctionnement de la coupole droite.

Des radioscopies que nous avons faites en période post-opératoire, des tests des fonctions respiratoires faits chez nos deux malades et enfin, des tomographies faites bien longtemps après l'intervention, nous ont montré que la fonction respiratoire était peu touchée, la course diaphragmatique pratiquement pas diminuée et le cul-de-sac pleural droit pas toujours symphysé.

En conclusion, on voit que dans la mesure où l'on peut éviter de prendre la portion musculaire du diaphragme, dans la mesure où l'on fait une rééducation respiratoire précoce, un tel procédé est licite.

Il nous reste maintenant à examiner quelles sont les indications respectives de ces différents procédés. Nous avons vu que l'épiploon n'est utilisable que pour les cavités abordables par voie abdominale, que le grand droit n'est utilisable que pour les cavités basses abordables elles aussi par voie abdominale et qu'il faisait planer chez le malade un risque d'éventration. Par contre, notre procédé de plastie avec du diaphragme permet par les modifications de la cavité, par les mouvements respiratoires d'appliquer ce procédé aux cavités même très étendues du parenchyme hépatique lorsqu'elles sont abordées par voie trans-diaphragmatique. Par conséquent, cette méthode est utilisable pour toutes les cavernes de la convexité du foie et du sommet du lobe droit du foie.

En ce qui concerne les cavités situées à la partie toute postérieure et basse de la convexité du lobe droit du foie, on peut aussi utiliser le diaphragme avec encore beaucoup moins de scrupules puisqu'en effet, on peut utiliser la lèvre inférieure de la phrénotomie et suturer la lèvre supérieure de la phrénotomie à la lèvre supérieure de l'incision. On a ainsi une véritable exclusion thoracique de la cavité et du trajet de drainage et, là encore, si on prend malgré tout du diaphragme très musculaire au niveau des arcades, c'est du diaphragme peu fonctionnel puisque la réinsertion de la lèvre supérieure de la phrénotomie permet d'avoir une coupole qui fonctionne avec un appui transféré vers le haut, au niveau de la dixième côte au lieu de la onzième côte ou de la douzième côte. Ceci dit, le lambeau inférieur est bien vascularisé et on peut faire une plastie facile, comme il a été indiqué.

Radiographie standard et tomographie d'un de nos
résiduelle, et l'absence de séquelles pleurale et

malades, montrant la disparition de la cavité diaphragmatique.

En dehors de ces différents procédés, il est logique de penser que certaines cavités importantes et très volumineuses qui ne peuvent être comblées par du diaphragme pourraient l'être par des lambeaux de muscle grand dorsal imitant les techniques utilisées dans certaines cavités thoraciques résiduelles de la chirurgie de collapsus de la tuberculose telles qu'elles ont été décrites dans les années 1950 par le Professeur MATHE et le Docteur VILAIN.

Cependant, nous pensons, quant à nous, que de pareilles pertes de substance sont justiciables plus de l'hépatectomie que de la plastie par le grand dorsal.

-:-:-:-:-:-:-:-:-:-:-:-:-:-:-:-

C O N C L U S I O N S

Au terme de cette étude se dégagent les notions suivantes :

1°) Quelles que soient leurs causes, la chirurgie de certaines lésions du foie amène à constater l'existence de cavités résiduelles suintantes, point d'appel de nombreuses complications si elles ne sont pas drainées.

2°) Lorsque ces cavités sont drainées, la sclérose des parois est souvent telle, qu'il est impossible de les réduire. Au geste de drainage, il faut donc ajouter un geste de comblement.

3°) Nous avons envisagé pour les cavités de la convexité du foie trois secteurs :

- un secteur antéro-inférieur où le drainage et l'abord se font par voie abdominale et où le comblement se fait surtout avec de l'épiploon, parfois avec le grand droit ;

- un secteur du pôle supérieur du foie droit où la voie d'abord et le drainage sont trans-thoraciques et où le comblement se fait avec le muscle diaphragme suivant une technique que nous décrivons et dont nous rapportons deux observations originales ;

- un secteur postérieur où le plombage peut se faire aussi avec le diaphragme et peut-être avec le grand dorsal.

Quelle que soit la topographie de ces cavités, leur traitement obéit aux mêmes principes :

- aborder la cavité, la drainer et la plomber par la même incision,

- assurer ensuite une rééducation respiratoire correcte pour hâter l'effacement de la cavité.

-:-:-:-:-:-:-:-:-:-:-:-

Vu, le 27 Novembre 1967

Le Doyen

G. MEYNIEL

Vu, le 16 Novembre 1967

Le Président de Thèse

R. MERCIER

Vu, et Permis d'Imprimer

N° M 10/67

Le 12 Décembre 1967

Le Doyen

G. Meyniel

BIBLIOGRAPHIE

1 - ALEXANDER S. -
Solitary pyogenic liver abscess,
Scot. Med. J. 10 : 112-4, Mars 65.

2 - AHUJA MM., NAYAK M.C., BHARGAVA S. -
A case of abscess in a cirrhotic liver rupturing into the right subdiaphragmatic and perinephretic spaces and involving the right kidney.
J. Indian Med. Ass. 47 : 124-9, 1 Aug. 66.

3 - ATIK M., GROSSMAN R., DEKERNIANI J. -
Hepatectomy for severe liver injury.
Arch. Surg. (Chicago) 92 : 636-42, Apr. 66.

4 - BEEBE G.W., DEBAKEY M.E. -
Battle casualties springfield III.
Charles & Thomas - 1952.

5 - BERTRAND P., POUYET M., RIEDWEG M. -
Left controlled hepatectomy for hydatid cyst of the liver.
Arch. Mal. App. Dig. , 50 : 570-4, May 61.

6 - BETOURNE G., CORDIER G., GARNIER H., GODEAU P., REYNIER J., ANTEBI L., SIGUIER F. -
Extensed right hepatectomy for hydatid cyst of the liver.
Pre and post-operative spleno-porto-graphic documents.
Bull. Soc. Med. Hôp. Paris, 76:1300-4, 2-9 Dec. 60.

7 - BLOK M.A., M.D., SCHUMAN, M.D., EYLER W.R. & All. -
Surgery of liver abscess. Uses of never techniques to reduce mortality.
Arch. Surg. (Chicago) 88:602-10, Apr. 64.

8 - BOURGEON R., GUNTZ M. -
La place de l'hépatectomie dans le traitement des kystes du foie.
Rev. Int. Hepat. , 10 : 1021-73, 1960.

9 - BOURGEON R., GUNTZ M. -
The hydatid cyst of the liver.
Rev. Prat. (Paris) 11 : 15-26, Janv. 61.

10- BOURGEON R., GUNTZ M., CATALANO H., & Coll. -
Influence de la topographie sur le traitement des kystes. hydatiques du foie.
J. Chir. Paris 88 : 379-88, Nov 64.

11- BOURGEON R., GUNTZ M., CATALANO H., & Coll. -
Pericystectomy in the treatment of the hydatid cyst of the liver.
J. Chir. Paris 81 : 153-74, Fev. 61.

12- BOURGEON R., GUNTZ M., CATALANO H. & Coll.
Enormous hydatid cyst of the right liver spleno-portographic findings, controlled right hepatectomy recovery. Presentation of the patient to the 11th day.
Afr. Fr. Chir. 18 : 167-8, 1960.

13- BOURGEON R., MOUIEL J., GUNTZ M.
La cirrhose hydatique.
Physiopathologie. Therapeutique.
Ann. Chir. 20 : 206-15, Fev. 66

14- BREMER E.H., DOWLI A. -
Traumatic hemobilia : report of primary definitive treatment with right hepatic lobectomy.
Amer. Surg. 32 : 333-7, May 66.

15 - BRUN S. quated by BECK & CARL.
Surgery of the liver.
J.A.M.A. , 38 : 1063-1902.

16 - BURCKHARDT -
Beiträge zur Behandlung der Leberverletzungen.
Zbl. Chir. 14 : 88, 1887.

17- CATTO J.V. -
Multiple liver abscess in hydatid disease.
Brit. J. Radiol. 34 : 859-60, Nov. 64.

18- CHATAIN Y., LEGA J. -
A propos du traitement des abcès amibiens du foie.
Mem. Acad. Chir. Paris, 90 : 163-9, 29-1-64.

19- CIRENEI A. -
Hepatectomies pour kyste hydatique.
Rev. Int. Hépat., 15 : 1325-31, 1965.

20 - CORIAT P. -
Onze observations de kyste hydatique du foie chez l'enfant en Algérie.
Lyon Chir. 61 : 412-6, Mai 65.

21 - COUINAUD C. -
Le traitement des kystes hydatiques du foie.
Sem. Ther. , 39 : 173-4, Mars 63.

22 - CROSTHWAIT R.W., M.D., ALLEN J.E., MURGA F., BEALL A.C DEBAKEY M.E. -
The surgical management of 640 consecutive liver injuries in civilian pratice.
Surg. Gyn. Obst., 164 : 650-4, June 62.

23 - DEMIRLEAU J.A. -
Une mise au point au sujet des kystes multivésiculaires du foie.
Mem. Acad. Chir. Paris 92 : 215-17, 16 Fev. 66.

24 - DEVAMBEX J., RENARD V. -
Papillotomy after marsupialization of a hydatid cyst of the liver.
Arch. Mal. App. Dig. , 48 : 1782-5, Dec. 59.

25 - FARISS B.L., CAPTAIN M.C. -
Amebic liver abscess. Needle aspiration and air replacement.
Amer. J. Gastro-ent., 44 : 559-64, Dec. 65.

26 - FERREIRA J.A., LA MANCUSA S.J., BATDORF J.W. & All.
Unusual problems in traumatic injuries to the liver.
Amer. J. Surg., 112 : 752-5; Nov. 66.

27 - FRAISSE H., MELEY -
Non amebic abscess of the liver (a propos of two surgical-led treated cases).
Arch. Mal. App. Digest., 50 : 237-41, May 61.

28 - GAGNON R., HENCHES R., PLANTE R., BEIQUE L. -
A propos d'un cas d'hépatectomie droite réglée suite à un traumatisme thoraco-abdominal.
Un. Med. Canada, 93 : 1206-9, Oct. 64.

29 - GOINARD P., PELISSIER G. -
Le traitement des kystes hydatiques de la convexité du lobe hépatique droit.
Marseille Chir., 16 : 80-4, Jan. Fev. 64.

30 - GOINARD P., PELISSIER G. -
Treatment of centro-hepatic 30 suppurated cavities.
Mem. Acad. Chir., 87 : 829-32, Nov. 61.

31 - GOINARD P., PELISSIER G., PEGULLO J. -
Evaluation of surgical treatment of hydatid cyst of the liver.
Ann. Chir. Paris, 13 -c : 1139-47, Oct. 59.

32 - GOINARD P., PELISSIER G., PEGULLO J. -
Cysto-jejunostomy for certain hydatid cysts of the liver.
Mem. Acad. Chir. , 86 : 297-9, 16-23 Mars 1960.

33 - GRUHN J.G., COHEN M. -
Pyogenic liver abscess. A clinico-pathologic study of 36 cases.
Chicago Med. Sch. quart 25 : 133-53, Fall 65.

34 - GUILLEMIN G., BONNIER P., COUDERT J. et All. -
Un cas d'echinococcose alvéolaire du foie.
Lyon Chir. 61. 541-5, Jul. 65.

35 - GUILLEMIN G., DUBOIS J., BRAILLON G. -
Hépatectomies réglées. A propos de six observations.
Rev. Int. Hépat., 15 : 1287-94, 1965.

36 - GUILLET R. -
Recurrent hydatid cyst of the liver treated by resection of the projecting dome.
Lyon Chir. 57 : 764-5, Sept. 61.

37 - HARRIS J.D. -
Rupture of hydatid cysts of the liver into the biliary tracts.
Brit. J. Surg. 52 : 210-4, Mars 65.

38 - HICHEN N.F., Mc ALLISTER A.J., CARLQUIST J.H. & All. -
Echinococcosis of the liver and lungs. Analysis of nineteen cases.
Amer. J. Surg., 112 : 823 - 30, Dec. 66

39 - INGLESAKIS J.A., JAMET J.C., COALARD Y. -
Le traitement des kystes hydatiques volumineux de la convexité du lobe droit du foie. Place du drainage à minima.
Marseille Chir. 16 : 50 - 61, Jan. Fev. 64.

40 - INGLESAKIS J.A. & MERCATI P. -
A propos de quatre observations d'abcès autochtones du foie.
Marseille Chir. 15 : 184 - 93; Mars-Avril 63.

41 - JUDD E.S. -
Surgical treatment for echinococcus cyst of the liver : report of four cases.
Proc. Mayo Clin. , 35 : 58-64, 3 Fev. 60.

42 - JUDD D.R., MOORE T.C. -
Right hepatic lobectomy for massive liver trauma ; case report.
Ann. Surg., 163 : 149-52, Jan. 66.

43 - KHUAN A.C. -
Calcified subphrenic abscess.
Brit. Med. J., 5147 : 287-8, 29 Aug. 59.

44 - LAGROT F., CORIAT P. -
Résection des dômes saillants dans le traitement des kystes hydatiques du foie. Indications et résultats.
Mem. Acad. Chir., 85 : 654, 8-11, 21 Oct. 59.

45 - LAHBABI H. -
Pathogenic and therapeutic correlations of hepatic and pulmonary localizations of echinococcosis.
Sem. Hôp. Paris: 37 : 118-24; 8 Jan. 61.

46 - LAMY P., LOCHARD J., ANTHOINE D. & Coll.
Double localisation hydatique pulmonaire et hépatique. Problèmes diagnostiques et thérapeutiques.
Ann. Med. Nancy, 4 : 13-20, Jan. 65.

47 - LASCH E.E. -
Liver abscesses due to salmonellosis. A report on two cases in upper Volta.
Israël J. Med. Sci., 2 : 377-9, May-June 66.

48 - LAWRENCE G.H. -
Subphrenic and intrahepatic abscess.
Bull. Mason Clin., 16, 1 : 10, Mars 1962.

49 - LIARAS H. -
Le traitement du kyste hydatique du foie.
Rev. Lyon Med., 15 Suppl., 9-15, 1966.

50 - LITTLE J.M. -
Liver injuries.
Aust. New. Zeal., J. Surg., 35 : 141-8, nov. 65.

51 - LOGUE F.M. -
Case report : amebic cyst of the liver.
J. Amer. Osto. path. ass. 62 : 328-30; Dec. 62.

52 - LONGMIRE W.P., PASSARO E.P., JOSEPH W.L. -
The surgical treatment of hepatic lesions.
Brit. J. Surg. 53 : 852-9, Oct. 66.

53 - LONGMIRE W.P., Jr., M.D. -
Hepatic surgery ; trauma, tumors and cysts.
Ann. Surg. 161 : 1-14, Jan 65.

54 - LORTAT-JACOB J.L., FEKETE F., GUILLOT C. -
Kyste hydatique du foie reconnu par phlébographie sus-hépatique et traité par hépatectomie droite réglée.
Ann. Chir. Paris 19 : 241 - 3 , Fev. 65.

55 - LOYARTE H.F. -
Omentoplastia intracavitaria en la equinococcosis hepatica.
Prensa Med. Argent. 48 : 2997-3002, 3 nov. 61.

56 - MADDING C.F., LAWRENCE K.B. and KENNEDY P.A. -
War wounds of the liver.
Texas State, J. Med. 42 : 267, 1946.

57 - Mc CLELLAND R.N., TOM SHIRES, M.D. -
Management of liver trauma in 259 consecutive patients.
Ann. Surg. 161 : 248 - 57, Fev. 65.

58 - MICHON P., LARCANA STREIFF F. -
Alveolar echinococcosis of the liver.
Rev. Prat. (Paris) 11 : 73-7, 1 Jan. 61.

59 - MILLET J. -
Solitary liver abscess.
New-York J. Med., 66 : 1773-7, 1 Jul. 66.

60 - MOINE, MINE, DUMAS et Coll.

A - Un cas d'hémobilie traumatique.
B - Un cas d'hémobilie après un abcès amibien.
Med. Acad. Chir. Paris, 91 : 839-45, 27 Oct. 65.

61 - NOUSSIAS M. -
Une nouvelle technique de traitement du kyste hydatique du foie.
Presse Med., 74 : 533 - 4, 26 Fev. 66.

62 - NICKS R. -
Intrapleural rupture of hydatid cysts.
Med. J. Aust. 1 : 352-5, 6 mars 65.

63 - OGDEN W 2d, HUNTER P., RIVES J.D. -
Pyogenic liver abscess.
J. Louisiana Med. Soc. , 114 : 139-44, May 62.

64 - PEGULLO J. -
Surgical treatment of hydatid cyst of the liver.
Rev. Med. Chir. Mal. Foie, 35 : 159-63, June 60.

65 - PEGULLO J., PELISSIER G. -
The place of cystojejunostomie in the treatment of hydatid cyst of the liver.
Ann. Chir. Paris, 14 : 577-80 May 60.

66 - POULOS E., M.D., DALLAS, WILKINSON L.H., M.D. et All.
Traumatic hemobilia treated by massive liver resection.
Arch. Surg. (Chicago) 88 : 596 - 601, Apr. 64.

67 - POUS J.G., DELANNEAU H. -
" La résection du dôme saillant " dans le traitement des kystes hydatiques non compliqués du foie. A propos de onze cas.
Ann. Chir. 17 : 1489-93, Nov. 63.

68 - RETTORI -
Mayor emergency hepatectomies for injuries.
Rev. int. Hepat. 15 : 1305-14, 1965.

69 - RIVES J. -
A propos du traitement des kystes hydatiques compliqués du foie. Intérêt des méthodes combinées.
Mem. Acad. Chir. Paris, 90 : 1405, Jan. 64.

70 - RIVES J. -
A propos de la périkystectomie dans le traitement des kystes hydatiques compliqués du foie.
Mem. Acad. Chir. 87 : 816-22, Nov. 61.

71 - RYNCKI P.V. -
Maladies kystiques du foie. Traitement chirurgical.
Praxis - 54 : 1195-8, 14 Oct. 65.

72 - RYNCKI P.V. -
Hépatectomies majeures réglées pour affection parasitaires.
Rev. Int. Hépat. 15 : 267-81, 1965.

73 - RINCKI P.V., MAGNENAT P. -
Hépatectomie droite élargie " réglée " avec hépatojéjunostomie latérale externe gauche en Y pour échinococcose alvéolaire abcédée et ictère obstructif total.
Helv. Chir. Acta., 32 : 94-104, Jan. 65.

74 - SAMSON P. -
Intrahepatic and perihepatic abscess : a clinical review and reappraisal of traitment.
Phillip. J. Surg., 18 : 32-42, Janv. Fev. 63.

75 - SAUBIER E.C., TERMET H., VILLIER H. -
A propos d'un kyste hydatique géant du lobe droit du foie traité par résection du dôme saillant. Guérison.
Lyon Chir., 57 : 763-6, Sept. 61.

76 - SPARKMAN R.S. & FOGELMAN M.J. -
Wounds of the liver. Review of 100 cases.
Ann. Surg. 139 : 690, 1954.

77 - STORES J.F. -
Cryptogénic liver abscess.
Lancet 1 : 355-8, 13 Feb. 1960.

78 - VIANA R.L. -
Amœbic liver abscess draining into the bile ducts.
Gut. 7 : 285-7, June 66.

79 - VERGOZ C., SIROT L., ROCHE P., VENTURA M. -
Essai de mise au point du traitement chirurgical du kyste hydatique du foie, de la kystectomie secondaire dans les gros kystes.
Ann. Chir. Paris, 14 : 1187-91, Oct. 60.

80 - VIDEAU J., DUMONT J.M. -
A propos de deux observations de kystes hydatiques du foie rompus dans l'estomac.
Bordeaux Chir. 1 : 24, 6 Janv. 65.

81 - WEST J.T., M.D., HILLMAN F.J., RAUSCH R.L.PH.D. -
Alveolar hydatid disease of the liver. Rationale and technies of surgical treatment.
Ann. Surg. 157 : 548-59, April 63.

-:-:-:-:-:-:-:-:-:-